Dr. PEDRO CHUTRO

3.

DIVERTÍCULO DEL CIEGO CON DIVERTICULITIS

EXTRACTO DE LA «REVISTA DE LA SOCIEDAD MÉDICA ARGENTINA»

PÁG. 197, 1911

LIBRARY

BUENOS AIRES
«LA SEMANA MÉDICA» IMP. DE OBRAS DE E. SPINELLI
737 — Callao — 737
1911

DIVERTÍCULO DEL CIEGO CON DIVERTICULITIS

Dr. PEDRO CHUTRO

DIVERTÍCULO DEL CIEGO CON DIVERTICULITIS

EXTRACTO DE LA «REVISTA DE LA SOCIEDAD MÉDICA ARGENTINA»

PÁG. 197, 1911

BUENOS AIRES
«LA SEMANA MÉDICA» IMP. DE OBRAS DE E. SPINELLI
737 — CALLAO — 737
1911

Digitized by the Internet Archive
in 2015

https://archive.org/details/b22439705

DIVERTICULO DEL CIEGO CON DIVERTICULITIS

Por el Dr. PEDRO CHUTRO
Profesor suplente de medicina operatoria
Cirujano del hospital Teodoro Alvarez

El estudio de las diverticulitis es de data muy reciente, y hasta hoy puede decirse que los casos conocidos han sido hallazgos de operación ó de autopsia; y digo esto para dejar constancia desde ya de los pocos datos que poseemos para el diagnóstico de esta rara afección.

Como su nombre lo indica, se trata de la inflamación de un divertículo intestinal.

Cahier basándose en 36 observaciones publicadas hizo un estudio muy prolijo de esta afección, el que fué publicado en la Revue de Chirurgie (setiembre y octubre de 1906); poco puede agregarse á un trabajo tan completo.

En las revistas alemanas se encuentran también varios artículos sobre este tema; pero en todas estas publicaciones se hace mención de diverticulitis de intestino delgado y uno que otro caso del colón.

Pero lo que voy á describir es completamente distinto; se trata de un gran divertículo, situado en el fondo del ciego, reemplazando al apéndice, el que además se presenta inflamado, con pus, y simulando una verdadera apendicitis.

He buscado pacientemente, pero me ha sido imposible encontrar, dentro de la bibliografía á mi disposición, un caso que se

asemeje con el que paso á describir. Su historia clínica es la siguiente:

Amílcar R. 23 años, ingresa á la sala 1 del Hospital Teodoro Alvarez el 15 de mayo de 1909, con el diagnóstico de apendicitis.

Los antecedentes familiares, así como los de la infancia, son sin importancia.

Siempre fué constipado, sintiendo de vez en cuando algunas incomodidades en el vientre, de las que no recuerda detalles precisos. En general ha estado bien hasta quc apareció su enfermedad actual, cuya iniciación el enfermo describe del siguiente modo: El 1.º de mayo comió abundantemente é hizo algunas libaciones; á las 10 de la noche sintió una fuerte puntada en el epigástrio, la que fué desapareciendo poco á poco; pero á las tres de la mañana reapareció bajo la forma de un intenso dolor acompañado de nauseas, no habiendo podido llegar á vomitar á pesar de haber tentado varios medios para conseguirlo. Horas más tarde volvió á sentir fuertes retorcijones en el vientre á los que siguieron abundantes deposiciones y cuatro ó cinco vómitos, después de lo cual se sintió algo más aliviado.

El día 2 lo pasó en una gran postración. Como á las 6 de la tarde empezó á sentir dolor en la fosa iliaca derecha, el que fué aumenfando de intensidad al punto de no poder guardar ninguna posición en la cama. Le ordenaron bolsa de hielo y opio.

Al día siguiente otro médico le ordenó cataplasmas calientes en la fosa iliaca derecha, baños de asiento calientes, y laudano; inmediatamente le sobrevino una gran dilatación de todo el vientre y el reagudecimiento del dolor en la fosa iliaca derecha. Volvieron á la bolsa de hielo.

Al 5.º día le recetaron aceite de ricino y enemas.

Al finalizar el 6.º día le apareció una profusa diarrea que ha

durado hasta el día 14; entre tanto la fosa iliaca derecha seguía dolorosa al tacto y con cualquier movimiento.

Todo el proceso ha sido febril, al principio de un tipo irregular, más tarde francamente purulento. El día 15 entra al servicio con el siguiente.

Estado actual.— Sujeto muy demacrado. Facies peritoneal; lengua seca con un poco de depósito. Pulmones y corazón normales. Pulso 90 p. m. regular, pequeño y poco tenso. Hígado que sobrepasa un través de dedo el reborde costal; bazo no se palpa.

Vientre algo dilatado, aunque irregularmente; en el lado izquierdo se dibujan bajo la piel algunos de los vientres del músculo recto anterior, y por momentos se ven movimientos de ansas intestinalas acompañados de los ruidos característicos; en cambio el lado derecho aparece todo uniforme.

A la palpación se encuentra la mitad izquierda del vientre depresible, pudiéndose sentir la cuerda del colon y el gorgoteo de las ansas del delgado.

La palpación de la fosa iliaca derecha despierta un vago dolor, soportable, y que no impide el examen. Punto de Mac Burney. Hay una zona de empastamiento que en su conjunto tiene una forma cilíndrica, oblícuamente dirijida desde el flanco hacia la pequeña pelvis. El límite superior de esta tumefacción es claro, no así el inferior que se pierde en la profundidad, sin que el tacto rectal dé mayores datos. En el lado interno hay una masa de límites muy netos, situada á un cent. por fuera del borde externo del recto y paralelo á él, al parecer en íntimo contacto con la pared y que presumo se trate de epiplón adherido. El tumor no goza de ninguna movilidad. Un tercio está colocado por arriba de la línea que va del ombligo á la espina, y los otros dos tercios por debajo. Resistencia muscular. No hay signo de Rowsing. No hay ganglios inguinales.

Diarrea que continúa, sin sangre, pero á veces las deposiciones son involuntarias.

Temperatura de 38 grados.

Con todos estos datos se hace el diagnóstico de apendicitis con absceso.

17 de Mayo.—Operación Dr. Chutro. Raquianestesia con cinco centígramos de stovaina disuelta en suero fisiológico.

Incisión de la pared por el procedimiento de Mac Burney; abierto el peritoneo parietal aparece el ciego. Introduciendo el dedo se constata que la gran cavidad peritoneal está completamente aislada por un fuerte tabique; que viene á corresponder al borde interno de la tumefacción que ya hemos mencionado. Llevando el dedo hacia abajo y atrás se abre una colección purulenta de un contenido como de 50 gramos; pus bien ligado, amarillento y con muy poco olor. Después de haber secado bien la cavidad traté de buscar el apéndice, tomando como guía la bandeleta longitudinal anterior; no había recorrido un trayecto de dos centímetros cuando las bandeletas longitudinales desaparecieron y sin embargo el ciego se prolongaba hacia abajo. Busqué la desembocadura del intestino delgado y encontré que ésta se hacía como en todos los casos; pero había una particularidad consistente en una membrana serosa que se extiende por delante del intestino. Liberé el ciego para movilizarlo, pero el apéndice no apareció; en cambio encontré un gran divertículo cuya extremidad libre, cicatricial está fija en el centro del sitio donde se ha hecho el absceso. Rompo esta aderencia, aplico una ligadura en la base del divertículo, luego una jareta de invaginación en el ciego y lo extirpo. Mecha de drenage. Se estrecha un poco la herida. Suero. Apósito.

Ver más adelante la descripción detallada.

18 de Mayo.—Temperatura, 37,9. Pulso 96, regular, con buena tensión. No hay reacción peritoneal; los dolores han desaparecido, así como la diarrea.

19 de Mayo.—Al cambiar la curación se constata qne sale un poco de pus de la herida; se coloca un tubo de vidrio. La temperatura ha descendido y vuelve el apetito.

25 de Mayo.—Se han hecho curaciones diarias y en la de hoy ha aparecido un poco de materia fecal en la herida.

28 de Agosto.—Se ha hecho una fístula estercoral, con los labios de la herida muy deprimidos, lo que hace presumir de que el orificio intestinal se ha fijado á la pared. Para apresurar su curación se decide operar el ano artificial.

Anastesia local á la cocaina.—Se agranda la abertura hacia arriba y hacia abajo, circunscribiendo el orificio fistuloso; extirpados los tejidos cicatriciales se llega hasta el intestino. Se cierra una abertura de 2 contímetros existente en el fondo del ciego, haciendo dos planos de sutura con catgut para no dejar ningún cuerpo extraño en la profundidad. Aprovechando la incisión sa hace una nueva exploración de toda la región constatando la ausencia de apéndice, y confirmando la disposición anatómica observada en la primera intervención. Se suturan los planos musculares y cutáneo para estrechar la herida, dejando una mecha de Gersuny hasta la profundidad. Apósito.

30 de Agosto.—Se retira la mecha, poniendo en su lugar un pequeño tubo de vidrio; la curación manchada con un poco de pus. Vientre plano. La defecación se hace normalmente. El estado general va mejorando visiblemente alimentándose bien.

2 de Septiembre.—La curación con algunas gotas de materias fecales líquidas.

3 de Septiembre.—La curación está seca.

8 de Septiembre.—Vuelven á aparecer algunas gotas de materias fecales por un pequeño trayecto que falta cicatrizar.

9 de Septiembre.—No han salido más materias fecales por la herida.

4 de Octubre.—El enfermo sale de alta completamente cicatrizado. Todas las curaciones fueron hechas, siguiendo nuestra práctica diaria, con bálsamo del Peru de Merck; gran desodorante y el que más favorece la granulación de las heridas.

El paciente ha ganado varios kilos de peso, y hoy ya no siente ninguna de las perturbaciones que lo obligaron á entrar al Servicio. Vientre plano, indoloro, y con función perfecta.

———

Este caso tan interesante se presta para hacer algunas consideraciones; pero antes se impone una descripción de la pieza, que no ha sido más que mencionada al describir el acto operatorio.

Abierto el paritoneo parietal y colocados los separadores, el ciego apereció en su sitio normal; pero ya se presentaba un hecho que no dejó de llamarme la atención: el ciego era de un volúmen menor que lo normal y además con muchos surcos transversales que le daban un aspecto lobulado especial. Su meso no ofrece ninguna particularidad; la terminación del intestino delgado se hace en ángulo muy obtuso, con abertura hacia adentro y arriba.

A medida que nos íbamos acercando al fondo del ciego, éste se iba estrechando suavemente, y las lobulaciones se hacían menos acentuadas.

La franja longitudinal anterior me sirvió de guía al principio; pero llegó un momento en que ésta se borró y sin embargo el intestino seguía. Como durante estas maniobras se había abierto un absceso pensando siempre que se tratara de una apendicitis, busqué infructuosamente el apéndice, en relación con el sitio del absceso.

Tratando de orientarme nuevamente seguí al ciego para poner á la vista su fondo; después de un largo recorrido encontré una extremidad afilada, cicatricial, fuertemente adherida al punto donde se ha coleccionado el pus.

Rota la adherencia todo este prolongamiento del ciego apareció libre fuera de la herida; guarda lo misma dirección que el ciego, esto es: de arriba á abajo y algo de afuera hacia adentro. Este prolongamiento está acostado sobre el plano aponeurótico de la fosa iliaca y en su conjunto guarda la forma de un gancho, pues su tercio inferior está acodado casi en ángulo recto dirigiéndose hacia afuera y atrás, al mismo tiempo que sufre un ligero movimiento de rotación hacia afuera. Topográficamente el punto de fijación de la extremidad cicatricial puede localizarse en la vecindad de la línea innominada.

La luz del tubo diverticular es tan ancha como la del ciego y durante la operación fué fácil hacer pasar las materias fecales del ciego á la extremidad del divertículo. A la simple vista fué imposible encontrar una diferencia en la constitución de la pared de una y otra parte, presentándose todo con un aspecto uniforme, salvo la extremided inferior que es cicatricial; no existía tampoco ningún surco ó repliegue que marcara el límite entre lo normal y lo anormal.

Para los fines de la extirpación busqué un reparo anatómico que me permitiera establecer los límites del ciego y eliminar así la parte exhuberante, encontrándolo en el sitio donde terminaban las bandeletas longitudinales; además como este punto se viene á encontrar á un poco más de dos centímetros por debajo de la desembocadura del intestino delgado tenemos la certidumbre de acercarnos á la normal.

Rota la adherencia de la porción fibrosa el divertículo se dejó desprender de los planos vecinos con suma facilidad, sin

encontrar meso; pero en el ángulo ileo-cecal, y pasando por delante del íleon, hay una franja serosa como de dos centímetros de ancho, que á la manera de un desdoblamiento se extiende desde el mesenterio hasta la base del divertículo; dentro de esta hoja serosa y en el borde vecino al ciego corren delgados vasos sanguíneos.

Extirpado el divertículo como se ha dicho más arriba, se procedió á su estudio anatómico.

Colocado sobre un plano duro toma la forma de una U como puede verse en la adjunta fotografía de tamaño natural.

La longitud total de lo extirpado es de 14 centímetros; si se tiene en cuenta que se ha sacrificado como un centímetro en

la ligadura, llegamos á sumar 15 cent. para la porción anormal, siempre contando desde el punto donde terminan las franjas longitudinales. De estos 14 cent. 11 corresponden á la porción verdaderamente intestinal y los otros tres á la porción cicatricial.

La porción intestinal guarda la forma cilíndrica en toda su extensión hasta llegar á la acodadura; en cambio la porción cicatricial ó estrecha, presenta claramente el aspecto espiroideo

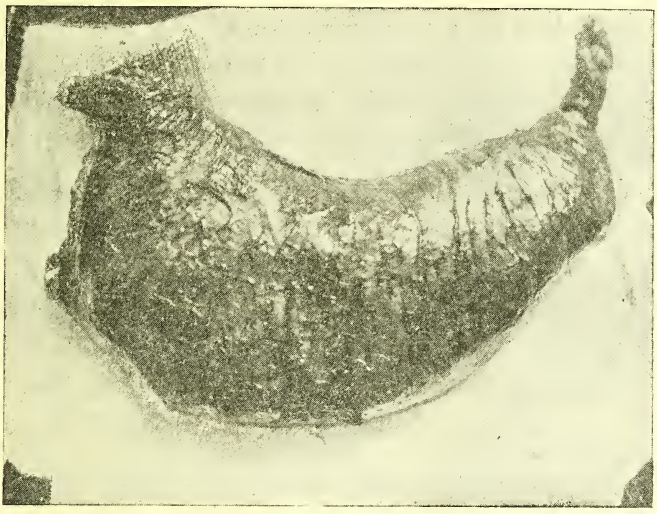

con tres vueltas, como si se tratara del cuello de la vesícula biliar y del cístico.

Rellenando al divertículo toma la forma de un pequeño estómago, siendo la porción espiroidea la única que no se dilata, como duede verse en la fotografía de la pieza reducida á la mitad de su tamaño.

El borde libre es convexo, redondeado como el de toda ansa intestinal; el borde opuesto que sería el fijo no ofrece ningún rastro de meso. Este borde adherente es una especie de hilio

escleroso, como cicatricial, que no se deja distender y que corre en toda la extensión del segmento extirpado; en él y por debajo de la capa serosa, corren una vena y una arteria, las que por el lado terminal se pierden en la porción cicatricial, mientras que por el lado de origen se continúan con los vasos que corren en el repliegue peritoneal que pasa delante del íleon y á que anteriormente hemos hecho referencia.

De esta rama arterial salen perpendicularmente á ella un sin número de otras más pequeñas, las que corriendo paralelas por las caras laterales del divertículo, van á perderse en el borde libre; otro tanto sucede con la venas.

Volviendo á la comparación anterior vemos nuevamente la semejanza que ofrece con el estómago, representando el borde adherente á la pequeña curvadura con su vaso arterial y sus ramas transversales.

Los vasos del divertículo están muy engurgitados y aun después de extirpada la pieza hacen gran saliencia bajo la serosa, como puede verse en la fot.

El espesor de las paredes del divertículo así como el aspecto de la mucosa no ofrecen ninguna variante con las del ciego.

La porción espiroidea es dura, cicatricial y su extremidad aparece rota á causa del desprendimiento forzado; á pesar de ofrecer en su parte media un delgado canal, no hay la menor duda que la verdadera terminación tenía que ser cerrada, mientras no se inflamó y obrió para dar salida al pus.

Enviada la pieza al instituto de anatomía patológica, profesor Dr. Susini, el jefe de trabajos, Dr. Roffo nos manda el siguiente informe:

En el examen de los varios preparados histológicos del divertículo remitido, se observa que se halla constituído por tres capas princidales:

1.º Una capa muscular, formada á su vez por dos

capas de fibras musculares lisas, dispuestas la externa longitudinalmente y la interna en manojos circulares.

2.º Una capa intermedia formada por tejido conjuntivo joven, rico en capilares sanguineos; en esta capa se encuentran algunos folículos linfáticos.

3.º Una capa interna formada por un epitelio simple, de células cilíndricas altas á nucleo basal, con protoplasma claro, adosadas las unas á las otras y circundadas en su porción periférica libre por un platillo contínuo. En muchos puntos este epitelio forma entradas profundas, tomando el aspecto de glándulas tubulares.

De la descripción que antecede se deduce que el divertículo examinado tiene la estructura histológica del intestino grueso.

Tomada la pieza en su conjunto parece, á primera vista, que se aleja mucho del tipo clásico de los divertículos, por su forma y por su implantación; digo esto porque, ocupando el sitio anatómico del apéndice, fuera tal vez más justo considerarla como una malformación de éste.

El minucioso examen practicado en las dos intervenciones dió la certidumbre de la ausencia del apéndice.

Recurriendo á la anatomía comparada se encuentra una disposición parecida en los monos v. gr. en el Mycetes; el ciego muy alargado por debajo de la desembocadura del delgado, está alimentado por vasos que corren en un meso que pasa por delante de la terminación del íleon.

En animales más inferiores, como la rata, se encuentra un ciego largo que ha sufrido una torción de un cuarto de circunferencia sobre su eje mayor, á semejanza del caso que nos ocupa; de modo pues que esta disposición es casi común en los animales que nos siguen en la escala zoológica.

En el caso de que el atavismo tuviera algo que ver con esta

lesión, nos quedaría siempre una incógnita para resolver, cual es: la extremidad cicatricial, punto de partida del absceso.

Otra explicación vamos á encontrar considerando á esta deformación como una detención en la evolución del desarrollo del ciego-apéndice.

El ciego del embrión entre la sexta y séptima semana, presenta una semejanza marcada con la disposición que se encontró en nuestro paciente; ciego largo que termina bruscamente en un fondo de saco en el que á su vez va á terminar el pequeño brote que representa el apéndice.

En ese caso el ciego se habría desarrollado sin cambiar de disposición, deteniéndose en su evolución pero no en su crecimiento; y el apéndice atrofiado representaría la delgada porción cicatricial que hemos descrito más arriba.

Al presentar esta rara anomalía, tal vez impropiamente llamada divertículo, se ha tenido presente el deseo de contribuir con la descripción de un caso más de diverticulitis, cuyo conocimiento requiere aun otros estudios.